MUDr. Tomáš Vidim a kolektiv

ONEMOCNĚNÍ VISCERÁLNÍCH CÉV

Diagnostika, chirurgická a endovaskulární léčba

MAXDORF JESSENIUS

3 EPIDEMIOLOGIE

Viscerální ischemie je onemocnění, jehož epidemiologická data se s rozvojem medicíny mění. V České republice jsou údaje dostupné z databáze Ústavu zdravotnických informací a statistiky České republiky. Podle těchto údajů bylo například v roce 2008 hospitalizováno v České republice 233 osob s akutním vaskulárním onemocněním střeva a 54 osob s chronickým vaskulárním onemocněním střeva (dg. K 550, K551 podle 10. verze Mezinárodní klasifikace nemocí). Zajímavý je údaj z roku 2002, kdy bylo hospitalizováno v České republice 55 pacientů pro diagnózu chronické ischemie střeva. Z tohoto souboru bylo operováno 15 pacientů s mortalitou 40 % [Šváb 2005]. Světové údaje větších souborů jsou k dispozici od devadesátých let 20. století.

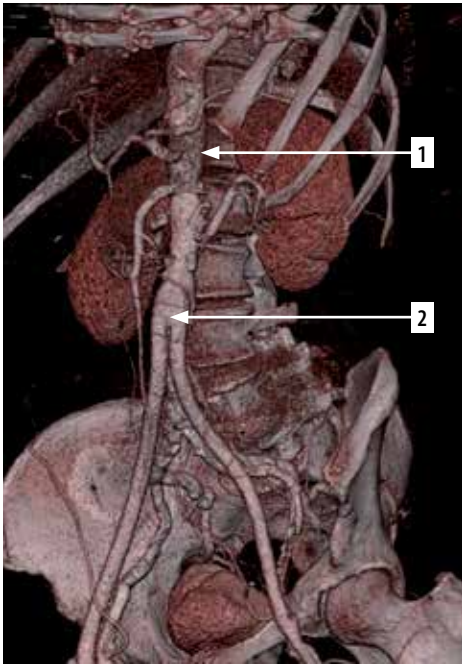

Obr. 3.1 Asymptomatická stenóza truncus coeliacus (1) u pacienta s implantovaným aortobifemorálním bypassem (2). CT-VRT rekonstrukce

Ischemické onemocnění viscerálních tepen velmi úzce souvisí s výskytem aterosklerózy. Vzhledem k tomu, že aterosklerotické postižení periferních tepen postihuje 5–10 % obyvatel ve věku vyšším než 55 let, čekali bychom diagnózu viscerální ischemie v běžné praxi častěji. Uveřejněná data v České republice i ve světové literatuře tomu neodpovídají. Ze všech nemocných přijatých k hospitalizaci je chronická viscerální ischemie důvodem k přijetí u 0,1 % nemocných a u náhlých bolestí břicha je viscerální ischemie příčinou obtíží u 1 % pacientů [Klein, 1995]. Projevy akutních, ale zejména chronických okluzí cévního řečiště jsou klinicky vyjádřeny a zachyceny podstatně

méně často, než odpovídá skutečnému výskytu ischemického postižení tepen splanchniku v populaci.

Na souborech sekčního materiálu je patrné, že stenózu větší než 50 % u jednoho ze tří viscerálních kmenů je možné identifikovat u 5–10 % pitvaných [Croft 1981] (obr. 3.1). V jiném souboru je uveden náhodný nález více než 50% asymptomatické stenózy celiackého trunku a/nebo horní mezenteriky u 27 % pacientů, kteří podstoupili angiografii z jiné indikace projevu ischemické choroby než projevů abdominální angíny (obr. 3.2, 3.3). Postižení truncus coeliacus samostatně či v kombinaci s postižením arteria mesenterica superior bez příznaků abdominální angíny je přítomno u 18 % pacientů starších 65 let [Roobottom 1993]. Klinické obtíže se zpravidla vyskytují při postižení několika viscerálních kmenů, ačkoliv výjimky jsou literárně popisovány na a. mesenterica superior i na truncus coeliacus [Roobottom 1993]. Johnston ve svém sdělení uvádí, že ze všech pacientů s chronickou mezenteriální ischemií mělo postižení všech viscerálních odstupů 24 % případů, tři kmeny byly postiženy ve 44 % a 19 % vyšetřovaných mělo postiženy dvě tepny. Nejčastěji přitom byla postižena a. mesenterica superior, postižení obou pánevních tepen je uváděno u téměř 60 % pacientů [Johnston 1995]. Prevalence samozřejmě stoupá s věkem a se stárnutím populace se s projevy špatné perfuze splanchniku budeme setkávat stále častěji. Nejčastěji se akutní či chronické formy viscerální hypoperfuze projevují v šestém a sedmém deceniu. Větší soubory ukazují, že akutní viscerální ischemie se vyskytuje ve vyšším věku než chronická viscerální ischemie, kde je průměrný věk stanovení diagnózy 60 let [Hallet 1990, Taylor 1991].

Obr. 3.2 Asymptomatická stenóza arteria mesenterica superior. CT-VRT rekonstrukce

Všeobecně známé rizikové faktory aterosklerózy platí i pro postižení splanchnického řečiště. Jde zejména o kouření, kdy až 75 % pacientů s projevy mezenteriální ischemie jsou kuřáci, hypertenzi (přítomnou u 40 % pacientů s viscerální

Obr. 3.3 Asymptomatická stenóza arteria mesenterica superior. CT-VRT rekonstrukce

ischemií) a diabetes mellitus, zastoupený u pacientů s viscerální hypoperfuzí v 10 % [McMillan 1995]. Vlastní hypercholesterolemie není v souvislosti s malabsorpcí u pokročilých stavů viscerální hypoperfuze vyjádřena. Pacienti s chronickou viscerální ischemií mají postižena ostatní tepenná řečiště aterosklerózou v nezanedbatelném počtu – zejména ischemickou chorobu dolních končetin a ischemickou chorobu srdeční – obojí až ve 40 % [Mc Millan 1995]. Přitom chronická viscerální ischemie se vyskytuje častěji u žen, v poměru k mužům 4:1 [Moawad 1997]. Důvod toho poměru, opačného proti manifestaci jiných systémových aterosklerotických projevů, není zcela přesně znám.

Nejčastější příčinou akutní mezenteriální ischemie je embolie (45 %), neokluzivní ischemie (20 %), neznámá příčina (15 %), dále tepenná trombóza (12 %) a žilní trombóza (8 %) [Rivers 1990]. Přitom zdroj embolizace nejčastěji souvisí s akutním infarktem myokardu nebo srdeční arytmií. Z tohoto zdroje směřuje až 5 % embolizací do mezenterického povodí [Elliot 1980]. Ačkoliv se 80% mortalita původních sdělení z 60. let postupně snížila v jednotlivých sděleních na uváděnou 44% [Levy 1990], průměrná mortalita se stále pohybuje okolo 70 % a stále jde o neuspokojivé výsledky [Aga Technical Review of Intestinal Ischaemia 2000].

Incidence neokluzivní ischemie jako příčiny akutní viscerální ischemie v posledním desetiletí klesá. V původních publikovaných sériích se ischemie střeva bez zřejmé organické příčiny na magistrálních tepnách splanchniku vyskytovala až v 50 % případů viscerální hypoperfuze [Boley 1978]. V souvislosti s rozvojem intenzivní medicíny dochází k poklesu na 20–30% zastoupení této diagnózy v celkovém přehledu viscerální ischemie. Velký význam ve zlepšení morbidity a mortality má kardiologická péče o dostatečný srdeční výdej kriticky nemocných, management šokových stavů a popř. i ovlivnění vlastní mezenteriální mikrocirkulace (viz kap. 15).

5 FYZIOLOGIE A PATOFYZIOLOGIE

Tepny viscerální cirkulace mají klasickou histologickou stavbu, jde o tepny muskulárního typu. Vnitřní vrstvu tepenné stěny tvoří *tunica intima* (endotel, subendoteliální vrstva longitudinálních kolagenových a elastických vláken s fibroblasty, myocyty a makrofágy) a elastická membrána (lamina elastica interna). Ve větších tepnách tato vrstva není oddělitelná od tuniky medie, neboť obě obsahují množství podobných elastických membrán. Tloušťka tuniky intimy je závislá na věku a pohlaví, zejména v pokročilém věku se na jejím ztluštění podílejí i lipidová depozita.

Tunica media se skládá z fenestrovaných, cirkulárních elastických lamel oddělených fibrózní tkání a protkaných cirkulárně orientovanými myocyty. Mezi vnitřním tlakem tepen a tzv. lamelární jednotkou (množstvím elastických lamel s myocyty) existuje přímá úměrnost.

Tunica adventitia je složena z kolagenní tkáně s nečetnými elastickými vlákny. S pokročilým věkem dochází k degenerativním změnám v arteriální stěně. Podíl elastinu a kolagenu vzrůstá, zatímco svalové struktury a vody ubývá. Tento proces vede k celkovému poklesu pružnosti cévní stěny. Kalciové soli a lipidové partikule jsou ukládány do intimy a medie a vytvářejí patologickou vrstevnatost stěny, která může mít nepříznivý vliv na hemodynamiku. Právě střední a malé cévy mají tuniku intimu složenu z podélně uložených endoteliálních buněk – což je zásadní pro základní funkci kapilár – výměnu látkovou. Lamina elastica interna povoluje díky své fenestraci pohyb – difuzi metabolitů z lumina tepny do medie, umožňuje tedy i aktivní látkovou výměnu mezi intra – a extraluminálním prostorem. Celý systém kapilární sítě je lokalizován ve sliznici, kde dochází k látkové výměně (obr. 5.1, 5.2).

Adekvátní regulace průtoku a relativní nezávislost na systémovém tlaku je důležitá pro zajištění základních transportních dějů v kapilárách. Tuto tlakovou stabilitu zajišťují tzv. prekapilární a postkapilární sfinktery. Jejich dynamika nemá za fyziologického stavu větší vliv na systémový tlak. Jsou to anatomicky neidentifikovatelné, funkčně však významné úseky kapilár, jejichž činností dochází ke změnám hydrostatického tlaku v kapilárách. Tento tlak způsobuje transport látek směrem z kapiláry ven. Naopak proti němu (směr z intersticiálního prostoru do kapiláry) působí tlak onkotický, vytvářený osmotickým tlakem bílkovin, tlak resorpce. Podle Starlingova zákona se děj v kapiláře řídí rozdílem

Obr. 5.1 Normální muskulární arterie bez aterosklerotických plátů. Histotopogram. Barvení van Gieson-elastika

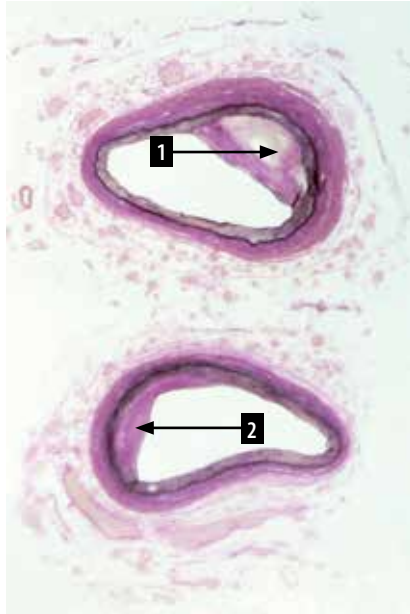

Obr. 5.2 Muskulární arterie s aterosklerotickým plátem (šipka 1, 2). Histotopogram. Barvení van Gieson-elastika

tlaků – intraluminálního a tkáňového. Dojde-li ke zvýšení žilního tlaku na konci kapiláry, zvyšuje se filtrační tlak v kapiláře (horší odtok) a dojde k filtraci většího množství tekutiny do intersticia (případ neúplné žilní okluze). Při poklesu hladiny plasmatických bílkovin také dojde k zvýšené filtraci v důsledku snížení onkotické resorpce (malnutrice při chronické viscerální ischemii). Tkáňovou tekutinu odvádí lymfatický systém, avšak jeho jímavost je omezená a při patologických stavech dochází k hromadění intersticiální tekutiny. Cévní rezistence splanchniku však není zcela závislá ani na centrálních podnětech. Jak sympatický nervový podnět, tak i přímá stimulace vazopresory způsobí jen dočasnou viscerální vazokonstrikci, která však po krátké době odezní bez ohledu na dále trvající stimulaci. Zároveň zvýší systémový tlak jen o nevýznamných 5–10 %. Viscerální řečiště, jak je z výše uvedeného patrné, se až na výjimky pravidelně nepodílí na hemodynamice organismu, ačkoliv odčerpává asi 25 % srdečního výdeje. V případě nutnosti však může uvolnit z kapacitní části svého řečiště (venuly za postkapilárními sfinktery) až 1,5 litru krve jako rezervu při objemové potřebě organismu.

Perfuze splanchniku se výrazně zvyšuje po požití stravy a zpravidla přetrvává 4–6 hodin. Kvantitu a distribuci zvýšeného prokrvení ovlivňuje řada faktorů

17 KOMPRESNÍ SYNDROMY

17.1 SYNDROM AORTOMEZENTERICKÉ KOMPRESE DUODENA

Jde o onemocnění, které přímo nesouvisí se splanchnickou hypoperfuzí, ale bezprostředně se týká magistrálního cévního systému. Principem onemocnění je útlak D3 části duodena mezi horní mezenterickou tepnou (AMS) a aortou (obr. 17.1). Poprvé jej popsal věhlasný patolog vídeňské univerzity českého původu, profesor Carl Rokitansky, v roce 1861 jako pitevní nález. Klinický soubor 75 pacientů uveřejnil až v roce 1927 Wilkie. Odtud pochází literárně uváděné pojmenování Wilkieho syndrom, synonymem je syndrom a. mesenterica superior, mezenterikoduodenální komprese nebo vaskulární duodenální komprese. Mezi příčiny se nejčastěji uvádí:

- vrozený nízký odstup a. mesenterica superior z aorty, která zpravidla odstupuje ve vzdálenosti 0,5–2 cm od odstupu truncus coeliacus
- vysoká inzerce Treitzova vazu, která způsobí vyzvednutí D3 části duodena kraniálně pod odstup a. mesenterica superior

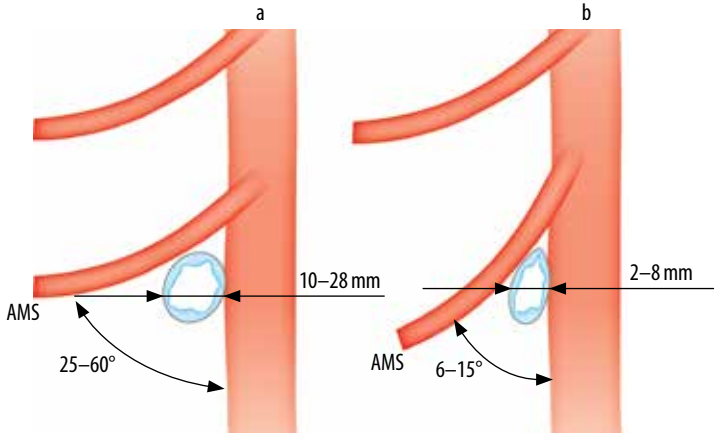

Obr. 17.1 Preaortální prostor úhlu AMS a duodena, (a) fyziologický stav, (b) syndrom aortomezenterické komprese duodena

- ischemická bolest, kdy tlakem na odstup trunku vzniká fibrotizace intimy tepny a následná akcelerace aterosklerotických změn
- viscerální bolest při pulzatilním dráždění ganglion coeliacum v oblasti odstupu celiackého trunku (snad i drážděním následná reaktivní vazokonstrikce splanchniku)

Obr. 17.2 Dunbarův syndrom – místo těsné stenózy odtupu truncus coeliacus označeno šipkou. CT-VRT rekonstrukce. S laskavým svolením prof. MUDr. J. Peregrina, CSc., přednosty ZRIR, IKEM

Klinická symptomatologie je zcela nespecifická. Dominuje bolestivost, která je v souvislosti s jídlem vystupňovaná, avšak ne specificky popsatelná. Charakter bolestí je od tlaků, ostřejších píchání až do křečí. Někteří pacienti udávají souvislost s polohou (úleva v předklonu) nebo změnu intenzity při hlubokém nádechu a výdechu. Hmotnostní úbytek, sitofobie a pocit sytosti po malém množství stravy patří také do obrazu syndromu komprese truncus coeliacus. Literárně je uváděn typický pacient: žena ve věku 30–50 let astenického habitu s hmotnostním úbytkem, epigastrickým šelestem až charakteru palpačně citlivého víru epigastria. Zcela zásadní je pro správné stanovení diagnózy, stejně jako u chronické abdominální angíny, pomýšlet na možnost tohoto onemocnění.

Diagnostika je založena na zobrazení viscerálního povodí. Ultrazvukové vyšetření může zaznamenat urychlení toku a kvantifikovat stenózu odstupu, event. identifikovat retrográdní tok v a. hepatica. Důležitá je změna průtoku při dechových exkurzích, která svědčí pro alteraci odstupové části trunku zevní strukturou. Základní diagnostickou metodou stále zůstává digitální subtrakční angiografie v předozadním a bočném zobrazení. Typickým nálezem je excentrické zúžení kontury tepny 1–2 cm za odstupem s možnou progresí v exspiriu. Poststenotická dilatace se nachází ve 40–50 % případů.

Pro úspěšnost léčby je důležité správně diagnostikovat onemocnění, tedy vyloučit jinou příčinu obtíží. Vzhledem k elastickému původu stenózy není endovaskulární léčba příliš úspěšná. Chirurgická deliberace okolí truncus co-

18 VÝDUTĚ VISCERÁLNÍCH CÉV

Výdutě viscerálních cév se řadí mezi méně častá onemocnění. Přesto tato kapitola právem patří do patologických stavů viscerální cirkulace. Závažnost onemocnění podtrhuje i fakt, že ruptura takové výdutě je zatížena mortalitou 25–100 %, v závislosti na lokalizaci [Pasha 2007, Carr 2001].

Incidence viscerálních výdutí se na sekčním materiálu uvádí v rozmezí 0,01 až 0,2 % [Rokke 1996]. Přitom na splanchnickém řečišti nacházíme kromě výdutí pravých (dilatace nad 1,5násobek fyziologického průměru tepny a se stěnou ze všech histologických vrstev) i nepravé výdutě. První literární zprávy o viscerální výduti pocházejí z roku 1770, kdy Beuassier popsal výduť slezinné tepny. Vůbec první úspěšná operace výdutě (tehdy lokalizované na arteria hepatica communis) byla popsána Kehrem v roce 1903. Následovala další sdělení o ošetření výdutí v ostatních lokalizacích – Lindboem v roce 1932 na a. lienalis a De Bakey operoval v roce 1953 poprvé mykotickou výduť a. mesenterica superior [De Bakey 1953]. *Etiologie* výdutí není přesně známa. Podobně jako u výdutí břišní aorty je udávána souvislost s aterosklerotickým procesem a změnou biochemismu v cévní stěně. Jistá je změna histologické stavby cévní stěny, zejména fragmentace elastických vláken a úbytek hladké svaloviny. Úplně jasná není souvislost s hormonálními vlivy, kdy je zjevná vazba mezi graviditou a výskytem výdutě slezinné tepny. Stejně tak hypersplenismus, hyperkinetická cirkulace portální hypertenze jsou rizikovými faktory vzniku výdutí. Nepravé výdutě často souvisejí s předchozím traumatem – zevním nebo iatrogenním, event. s arozí tepenné stěny při zánětlivém procesu – např. akutní pankreatitidě. V posledních desetiletích ubývá výskytu infekčních výdutí viscerálních tepen (mykotických, syfilitických, salmonelových) (obr. 18.1–18.4). Nelze opominout ani fibromuskulární dysplazii jako příčinu výdutí viscerálních tepen. Ačkoliv přesná etiologie a patogeneze tohoto onemocnění zatím není zcela jasná a predilekční lokalizace vaskulopatie na renální tepny je zřejmá, jsou známy případy familiárního postižení viscerálních tepen se vznikem aneurysmatických dilatací s lokalizací na horní mezenterické tepně nebo na arteria hepatica [Meacham 1987, Abbas 2003]. Někteří autoři řadí toto onemocnění na první místo v etiologii výdutí slezinné tepny [Zelenock 2000].

Výskyt výdutí na splanchnickém řečišti je závislý na lokalizaci [Pasha 2007]:

- a. lienalis 60 %
- a. hepatica propria 20 %
- a. mesenterica superior 5,5 %
- truncus coeliacus 4 %
- a. gastrica a a. gastroepiploica 4 %
- a. ileocolica 3 %
- a. pancreaticoduodenalis 2 %
- a. gastroduodenalis 1,5 %
- a. mesenterica inferior, a. hepatica communis méně než 1 %

Pacienti s výdutí viscerálních tepen mají až ve 20 % aneurysmatické dilatace v jiných lokalizacích. Přitom na některých tepnách se mohou vyskytovat výdutě a dilatace vícenásobně – u a. lienalis jsou udávány vícečetné výdutě v 18–30 %, na a. hepatica v 10 %.

Klinické projevy se různí, asymptomatické nálezy nacházíme při diagnostickém zobrazení pro jinou patologii, laparotomii z jiné příčiny, nebo při pitvě. Symptomatologické výdutě se projevují neurčitou bolestí břicha, retroperitoneální rupturou nebo rupturou do volné dutiny břišní pod obrazem hemoragického šoku. Na výduť a. lienalis nás na nativním rtg snímku břicha může upozornit cirkulární kalcifikace v levém horním kvadrantu. Výdutě a. hepatica se mohou projevit jaterní intraparenchymatózní hemoragií nebo ikterem v důsledku zevního útlaku vývodných žlučových cest. Vzácná klinická prezentace je při komunikaci výdutě do biliárního stromu jako hemobilie nebo krvácení do gastrointestinálního traktu [Shanley 1996]. Zcela raritně se výdutě manifestují distální embolizací nebo akutní trombotickou okluzí výdutě.

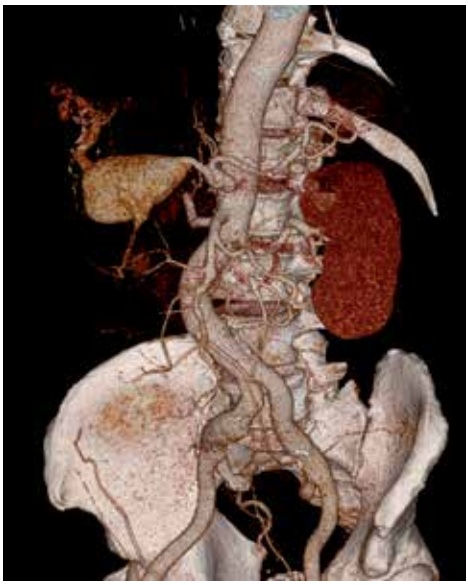

Obr. 18.1 Nepravá výduť a. hepatica communis. CT-VRT rekonstrukce

Diagnostiku je výjimečně možné stanovit na základě klinického vyšetření. Udávaný šelest v epigastriu je literárně uváděn jako jeden z možných příznaků. Palpační nález na břiše je v asymptomatickém stadiu chudý, jen výdutě na a. mesenterica superior mohou být hmatné. Někteří

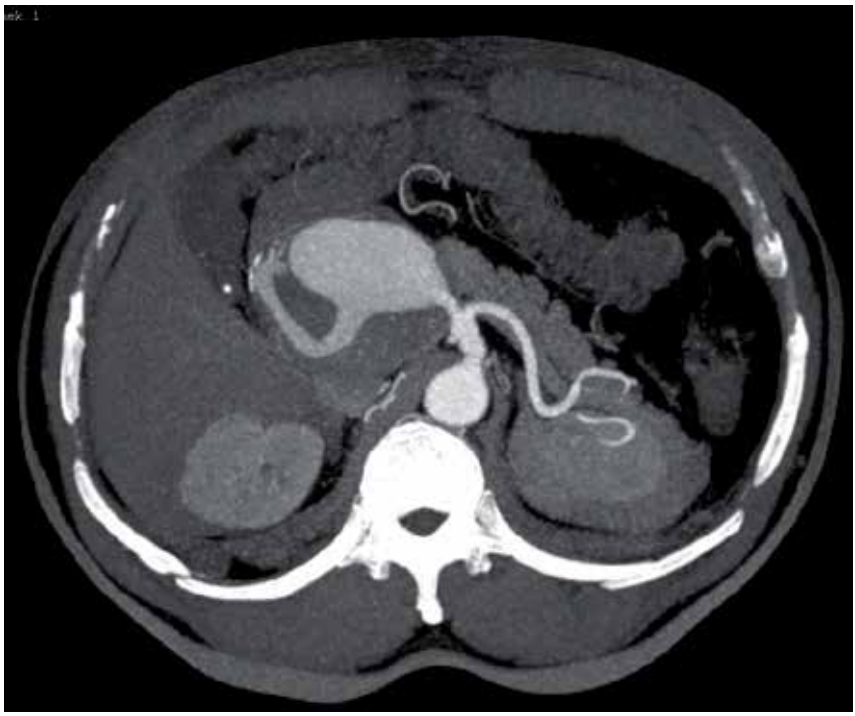

Obr. 18.2 Nepravá výduť a. hepatica communis. CT-MIP rekonstrukce

pacienti udávají nespecifické gastrointestinální symptomy (zvracení, nechutenství, úbytek hmotnosti). Zobrazovací metody jsou v diagnostice viscerálních výdutí na prvním místě. Duplexní ultrazvuk není specifický, jeho významný přínos je ve screeningovém programu. Vzhledem k snadné dostupnosti ultrazvuku je však jeho využití při odhalení viscerálních výdutí na prvním místě, zejména u asymptomatických výdutí. Nejčastější metodou zobrazení viscerálních výdutí je vyšetření počítačovou tomografií s kontrastní látkou v režimu CT angiografie. VRT rekonstrukce zobrazí prostorovou orientaci výdutě a vztah k okolním anatomickým strukturám. Výhody NMR jsou zmíněny v kapitole 12 (kontrastní látka, radiační zátěž), a zejména využití 3D kontrastní nukleární magnetické rezonance přináší zcela postačující zobrazení k naplánování strategie intervence [Liu 2008]. Klasické angiografické (DSA) vyšetření má stále své místo pro diagnostiku a event. intervenci ve viscerálním povodí i v případě výdutí splanchnických tepen.

Terapii u asymptomatických výdutí zvažujeme, když hrozí riziko ruptury. Toto riziko je specifické pro jednotlivé tepny – v případě a. lienalis v souvislosti

20.6 ENDOVASKULÁRNÍ TECHNIKY V LÉČBĚ AKUTNÍ STŘEVNÍ ISCHEMIE

Akutní střevní ischemie je urgentní stav, který je způsoben buď trombózou, embolií nebo mechanickou příčinou (disekcí, traumatem). K odstranění tromboembolických hmot používáme *perkutánní aspirační tromboembolektomii* (PAT), *mechanickou tromboembolektomii, trombolýzu* (TL). Výhodou EVL ve srovnání s chirurgickou léčbou je miniinvazivita, redukce traumatu cévní stěny (endotelu), možnost následného odstranění reziduální léze (PTA, stent) (obr. 20.1–20.7).

20.6.1 Perkutánní aspirační tromboembolektomie

Do tepny, do oblasti tromboembolu, se zavede po vodiči katétr skrz pouzdro s odnímatelnou hemostatickou chlopní. Na proximální konec se nasadí injekční stříkačka 50 ml, v které se vytvoří podtlak. Dojde tak k aspiraci trombotických hmot do katétru, event. k jejich přisátí na distální konec katétru. Katétr s aspirovanými tromby se pak po odstranění chlopně vytáhne skrz pouzdro. Velké tromby, které nelze aspirovat, je možno odstranit až pomocí katétru s košíčkem, po jejich fragmentaci či infiltraci trombolytikem. U čisté embolie je embolus nejčastěji lokalizován v proximální části a. mesenterica superior a jeho odsátím se rychle obnoví průtok v periferii tepny. Nevýhodou výkonu je nebezpečí exsanguinace při opakované aspiraci a nutnost použít větší instrumentárium (8–9 F). Přes značný rozvoj nových mechanických zařízení je perkutánní aspirační tromboembolektomie (PAT) stále nejefektivnější a ekonomicky nenáročná metoda k rychlému odstranění trombotických hmot z postižené tepny.

Obr. 20.1 Pacient č. 1. DSA břišní aorty s akutním uzávěrem AMS (šipka)

Obr. 23.5 Kontrolní CTAg po operaci – průchodný aortotrunkální bypass. S laskavým svolením prof. MUDr. J. Peregrina, CSc., přednosty ZRIR, IKEM

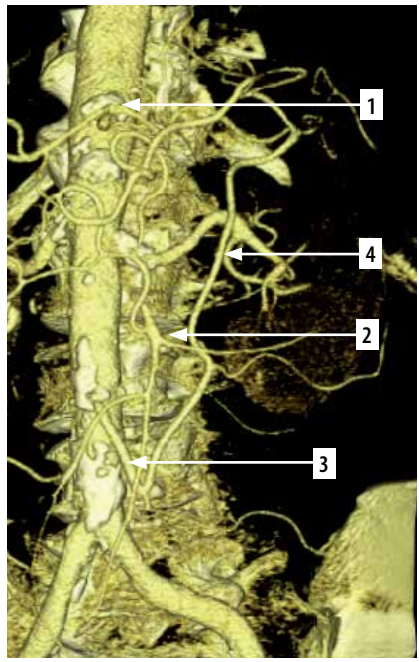

Obr. 23.6 Předoperační zobrazení stenózy odstupu truncus coeliacus (1), uzávěru odstupu a. mesenterica superior (2), kolateralizace z a. mesenterica inferior (3) Drummondovou anastomózou (4)

v normě, amylázy negativní, sérový protein 53,1, albumin 33,4, Hb 113, Htk 33,9, Tr 305. Biochemické vyšetření vyloučilo tyreopatii a onkologické markery byly negativní. Provedená gastrofibroskopie zobrazila v oblasti fundu žaludku v. s. jizvu po vředu, v těle a antru nekrvácející plošné slizniční eroze se známkami regenerace. Z těchto ložisek byl proveden odběr na biopsii. Histologické vyšetření odebraných vzorků popsalo antrální sliznici se známkami chronické aktivní gastritidy bez atrofie. *Helicobacter pylori* negativní. V izolované žlázce žaludeční sliznice byla nalezena kompletní intestinální metaplazie. Pro podezření na abdominální angínu bylo indikováno CTAg s nálezem stenózy odstupu truncus coeliacus, uzávěru a. mesenterica superior a stenózy odstupu hypertrofické a. mesenterica inferior (obr. 23.6).

Na podkladě zobrazení a klinických obtíží byla pacientka indikována k operační revizi. Při operaci byla stanovena diagnóza abdominální angíny, stenózy truncus coeliacus, uzávěru odstupu a. mesenterica superior a odstupové stenózy a. mesenterica inferior. Provedli jsme protetický aortoceliacký bypass, aorto-

mezenterický bypass (na a. mesenterica superior) s odbočkou na a. mesenterica inferior pomocí armované PTFE protézy šíře 7 mm firmy B-Braun (obr. 23.7–23.9).

Pooperační průběh byl bez komplikací, pacientka přijímala výživu perorálním příjmem, 10. pooperační den byla propuštěna do domácího ošetření. Pooperační CTAg zobrazilo průchodnou rekonstrukci (obr. 23.10). Pacientka byla po operaci již bez postprandiálních bolestí a udávala přírůstek hmotnosti 8 kg za 3 měsíce.

Kazuistika 3

73letý pacient udával anamnézu arteriální hypertenze a dyslipidemie. Již před třemi lety podstoupil perkutánní transluminální angioplastiku a. renalis. Neudával projevy ischemické choroby srdeční. Exkuřák již 35 let, předtím kouřil 20 cigaret denně. Z farmakologické anamnézy udával dvojkombinaci antihypertenziv, statiny a antiagregační léčbu. Výška 168 cm, hmotnost 74 kg.

Pacient byl několik let léčen pro gastropatii bez bližší specifikace se zavedenou medikací Espumisan tbl podle potřeby, Cerucal 1-1-1, Helicid 1-0-1, Asacol 1-1-1 a dále udával chronický abúzus kapek Algifenu užívaných podle potřeby. Posledních přibližně 6 měsíců popisoval anamnézu bolestí břicha v epigastriu, nechutenství, hubnutí, při pohledu na jídlo udával nevolnost, občas po jídle i zvracení, stolici obstipačního charakteru. Hmotnostní úbytek udával 10 kg za několik měsíců, poslední týden před přijetím na interní oddělení (pro diagnostické rozpaky) udával klidové bolesti s úlevou na levém boku.

Klinické vyšetření neprokázalo patologii, provedená gastrofibroskopie byla s negativním nálezem. Laboratorní vyšetření neprokázala příčinu obtíží: CRP 13, celková bílkovina 68, normoglykemie, Leu 10, 15, Ery 4,63, Hb v normě, Htk v normě, trombocyty v normě. Na podkladě klinických obtíží byla indikována digitální subtrakční angiografie s nálezem uzávěru odstupu truncus coeliacus a stenózou a. renalis sin. (obr. 23.11).

Na podkladě výše uvedených zjištění byla indikována operace a stanovena diagnóza obliterace odstupu truncus coeliacus. Provedli jsme aortoceliacký protetický bypass armovanou PTFE protézou šíře 6 mm firmy B-Braun (obr. 23.12–23.14).

Pooperační průběh byl bez komplikací, pacient se zhojil *per primam intentionem*. Po propuštění byl schopen plného zatížení stravou, popisoval přírůstek hmotnosti 8 kg za 6 měsíců s nekomplikovaným perorálním příjmem.

REJSTŘÍK

A

abdominální angína *32*
Actilyse *115*, *117*
akutní uzávěr viscerálních tepen *38*
akutní viscerální ischemie *60*
alkoholdehydrogenáza *43*
alteplasum *115*
amoniak *43*
Amplatzův trombektom *113*
amyloidóza *38*
anatomie *20*
aneurysma
– arteria hepatica *96*
– arteria lienalis *95*
– arteria mesenterica superior *96*
– truncus coeliacus *97*
Angiojet *113*
antibiotika *64*, *76*, *104*, *130*, *131*
aorta *21*
aortotrunkální bypass *90*
Arrow-Trerotola thrombolysis system *113*
arteria(ae)
– colica dextra *26*
– colica media *26*
– colica sinistra *26*
– cystica *25*
– gastrica dextra *25*
– gastrica sinistra *24*
– gastroduodenalis *24*
– hepatica communis *24*
– ileocolica *26*
– lienalis *22*
– mesenterica inferior *26*, *129*
– mesenterica superior *25*, *122*
– – pulzace *126*
– rectalis superior *27*
– rectosigmoidea *27*
– sigmoideae *27*
ateroskleróza *16*, *37*, *67*

B

balonkový katétr *109*
bolest *67*
– břicha *62*, *74*, *121*
– epigastria *80*
bránice *21*
břišní splav *28*
bypass, aortomezenterický *127*

C

CABA test *43*
cévní graft *138*
cévní stěna *30*
Clopidogrel *109*
CT a DSA, srovnání výsledků *55*

D

dechová příprava *131*
diabetes mellitus *18*
diagnostika
– duplexní sonografií *49*
– endoskopické vyšetření *46*
– laboratorní *42*

digitální subtrakční angiografie *52*
– příprava pacienta *53*
Drummondova arkáda *129*
Dunbarův syndrom *58*, *88*

E

elastická vaskulární skleróza *38*
embolie *18*
embolizace *121*
– tumorózní *39*
end diastolic velocity *49*
endoskopické vyšetření *69*
endovaskulární techniky
– perkutánní *109*
– v léčbě akutní střevní ischemie *111*
epidemiologie *16*
Espumisan *49*
etiologie *37*

F

Fogartyho katétr *126*
fyziologie *30*

G

gadolinium *57*
gangréna *35*, *47*, *103*, *125*
gastroduodenoskopie *47*
gastroparéza *47*
Griffitův bod *27*

H

hemodialyzační program *73*
histologický vzorek *47*
hyperfosfatemie *42*
hypertenze *17*
hypoperfuze, slizniční *100*

Ch

cholecystitida *74*

I

informovaný souhlas *55*
intersticiální edém *47*
ischemie
– v povodí arteria mesenterica inferior *129*
– v povodí arteria mesenterica superior *122*
– v povodí truncus coelicaus *122*
ischemizace splanchniku, chronická *37*

J

jaterní resekce *96*

K

kalcifikace *95*
kapilární síť *30*
kardiochirurgický výkon *73*
kardiogenní a hemoragický šok *72*
kazuistiky *143*
kokain *129*
kolitida
– infekční *103*
– ischemická *74*, *100*
– klasifikace *101*
– léčba *104*
kolonoskopie *viz* endoskopické vyšetření
kompresní syndrom *84*
kontrastní látka *52*
kouření *17*

L

laparotomie *64*, *125*
leukocytóza *124*
LMWH *65*, *109*, *131*
lymfatický systém *28*

M

malnutrice *43*, *68*
mezenteriální ischemie
– akutní *108*, *121*

– endovaskulární léčba *107*, *108*, *118*
– historie *11*
– chronická *107*
– všeobecný chirurg *121*
mezenterická angiografie *129*
mezenterická žilní trombóza *32*, *79*
– léčba *81*
mezenterické zánětlivé venookluzivní postižení splanchniku *80*
mezenterikoduodenální komprese *84*
multiorgánové selhání *74*, *102*

N

nekróza tenkého střeva *73*
neokluzivní ischemie *18*, *40*
neokluzivní mezenteriální ischemie *72*, *121*
– diagnostika *75*
– kardiální selhání *72*
– léčba *75*
nukleární magnetická rezonance *57*
nutcracker syndrome *25* *viz také* syndrom útlaku v. renalis l. sin.

O

operace v druhé době *82*, *127*, *128*
oxid dusnatý *32*

P

pankreatitida *74*
papaverin *76*
parenterální výživa *85*
patofyziologie *30*
peak systolic velocity *49*
perfuze tračníku *105*
perkutánní aspirační tromboembolektomie *111*
perkutánní balonková fenestrace septa *118*
perkutánní transluminální angioplastika *109*
petechie *47*
počítačová tomografie *54*
– příprava pacienta *55*
postprandiální bolest *32*
povrchové ulcerace *47*
preparace
– arteria mesenterica inferior *135*
– arteria mesenterica superior *134*
– truncus coeliacus *132*
– vnitřní pánevní tepny *137*
prostaglandin E_1 *76*
protetické náhrady *138*
pulzace na arteria mesenterica superior *123*

R

radiační zátěž *52*, *54*
rekombinantní tkáňový aktivátor plazminogenu *115*
rektum *28*
reperfuzní syndrom *35*
revaskularizace *107*, *131*
– arteria mesenterica superior *141*
– předoperační příprava *131*
– technika *137*
– truncus coeliacus *138*
Riolanova arkáda *129*
Rochardův rámový rozvěrač *132*

S

septický šok *73*
sfinktery *30*
Silvergraft *138*
sitofobie *68*, *89*
sliznice *34*, *43*
slizniční tlak CO_2 *44*
stentgrafty *110*
stenty *110*
Straub Rotarex *113*
stresové ulcerace *74*
striktura *130*
Sudeckův bod *27*

syndrom
– aortomezenterické komprese duodena *84*
– Dunbarův *107*
– horní dyspepsie *85*
– ligamentum arcuatum medianum *88*
– louskáčku *25*, *86*
– reperfuzní *101*
– útlaku truncus coeliacus *88*
– útlaku v. renalis l. sin. *86*
systémový lupus erythematodes *37*

T

tepenná embolie, akutní *61*
tepenná trombóza
– akutní *62*
– angiografické vyšetření *64*
– diagnostika *63*
– endovaskulární léčba *65*
– farmakoterapie *64*
– chirurgický výkon *65*
– předoperační příprava pacienta *64*
tkáňová tekutina *31*
Treitzův vaz *122*, *126*
Trendelenburgova poloha *137*
tříselný autofix *135*
trombektomie, mechanická *113*
trombolýza *113*
– kontraindikace *115*
– lokální kontinuální *117*
– pulzní farmakomechanická *117*
trombus, srdeční *61*
truncus coeliacus *20*, *50*, *122*
tunica adventitia *30*
tunica intima *30*
tunica media *30*

U

útlakový syndrom *58*

V

vaskulární duodenální komprese *84*
vazoaktivní preparát *73*
vena lienalis *28*
vena mesenterica inferior *28*
vena mesenterica superior *28*
viabilita střeva *60*
viscerální cirkulace *20*
viscerální ischemie
– akutní *17*, *59*
– chronická *17*, *67*
– – endovaskulární léčba *70*
– – farmakologická léčba *69*
– – vyšetření *68*
všeobecný chirurg, role *121*
výduť viscerálních cév
viz také aneurysma
– akutní ruptura *94*
– infekční *97*
– ruptura *105*
– u těhotných žen *95*
– žilních kmenů *97*
vyšetření renovaskulárních onemocnění *57*

W

Wegenerova granulomatóza *37*
Wilkieho syndrom *25*, *84*
wire test *117*

Y

Yal gel *46*

Ž

žilní systém *28*
žilní trombóza *40*